

Received: 2014.04.10
Accepted: 2015.03.02
Published: 2015.04.19

Eozynofilowe zapalenie powięzi

Eosinophilic fasciitis

Karolina Niklas¹, Arkadiusz Niklas², Mariusz Puszczewicz¹

¹Katedra i Klinika Reumatologii i Chorób Wewnętrznych Uniwersytetu Medycznego w Poznaniu

²Klinika Hipertensjologii, Angiologii i Chorób Wewnętrznych Uniwersytetu Medycznego w Poznaniu

Streszczenie

Eozynofilowe zapalenie powięzi jest rzadką chorobą tkanki łącznej o niewyjaśnionej etiologii i patogenezie, zaliczane do zespołów twardzinopodobnych. Charakteryzuje się zwłóknieniem skóry i tkanek podskórnych, ze znacznym stwardnieniem powięzi. Niekiedy dochodzi do zajęcia narządów wewnętrznych. W badaniach laboratoryjnych cechą charakterystyczną jest eozynofilia obwodowa. Choroba wymaga różnicowania z twardziną układową, neurogennym zwłóknieniem układowym, zespołem eozynofilia-mialgia, scleromyxedemą, zespołem hiper-eozynofilowym i Churga-Strauss. Pewne rozpoznanie ustala się na podstawie badania histopatologicznego. W leczeniu najczęściej stosuje się glikokortykosteroidy i/lub leki immunosupresyjne. Skuteczne okazały się też inne leki, m.in. dapson, infliximab czy rituximab. Rokowanie jest przeważnie dobre, chociaż leczenie jest najczęściej długotrwałe. W pracy podsumowano aktualną wiedzę na temat eozynofilowego zapalenia powięzi.

Słowa kluczowe:

eozynofilowe zapalenie powięzi • zespół Shulmana • leczenie immunosupresyjne

Summary

Eosinophilic fasciitis is a rare connective tissue disease with unclear etiology and pathogenesis. It is classified as a scleroderma-like syndrome. The disease is characterized by fibrosis of the skin and subcutaneous tissues with significant thickening of fascia. Visceral involvement is rare. Characteristic feature in laboratory tests is peripheral blood eosinophilia. Differential diagnosis should be performed, including ruling out systemic sclerosis, nephrogenic systemic fibrosis, eosinophilia-myalgia syndrome, scleromyxedema, hypereosinophilic syndrome or Churg-Strauss syndrome. Final diagnosis is confirmed by histopathological examination. In treatment of the disease corticosteroids and/or immunosuppressive drugs are used. Some other drugs showed activity in this disease e.g. dapsone, infliximab or rituximab. Prognosis is rather good but sometimes a long-term treatment is necessary. In this paper we summarized the current knowledge on eosinophilic fasciitis.

Key words:

eosinophilic fasciitis • Shulman disease • immunosuppressive treatment

Full-text PDF:

<http://www.phmd.pl/fulltxt.php?ICID=1149872>

Word count:

2674

Tables:

–

Figures:

1

References:

62

Adres autorki: dr n. med. Karolina Niklas, Katedra i Klinika Reumatologii i Chorób Wewnętrznych, ul. 28 Czerwca 1956 r. 135/147, 61-545 Poznań; e-mail: poison@mp.pl

WPROWADZENIE

Eozynofilowe zapalenie powięzi to rzadko występująca choroba tkanki łącznej. Nazywane również rozlanym zapaleniem powięzi z eozynofilią albo zespołem Shulmana, który opisał je po raz pierwszy w 1975 r. [51]. Cechą charakterystyczną tego zespołu jest najczęściej symetryczny i bolesny obrzęk, a następnie znaczne stwardnienie powłok ciała, dotyczące zazwyczaj kończyn i tułowia z towarzyszącą eozynofilią we krwi obwodowej [34]; zmiany narządowe nie są częste. Ze względu na obraz kliniczny choroba jest zaliczana przez niektórych autorów do zespołów twardzinopodobnych. Z powodu rzadkiego występowania oraz braku międzynarodowych kryteriów rozpoznania eozynofilowe zapalenie powięzi ciągle jest wyzwaniem diagnostycznym, w którym przesadzającym jest badanie histopatologiczne wycinka skórno-mięśniowego. Stąd też dąży się do opracowania innych, mniej inwazyjnych niż pobieranie wycinka, metod mogących służyć do ustalenia rozpoznania i dalszego monitorowania przebiegu choroby. U pacjentów już zdiagnozowanych zainteresowanie wzbudza pojawienie się nowych, oprócz glikokortykosteroidów i leków immunosupresyjnych, możliwości terapeutycznych.

Praca jest próbą podsumowania wiedzy na temat eozynofilowego zapalenia powięzi.

EPIDEMIOLOGIA

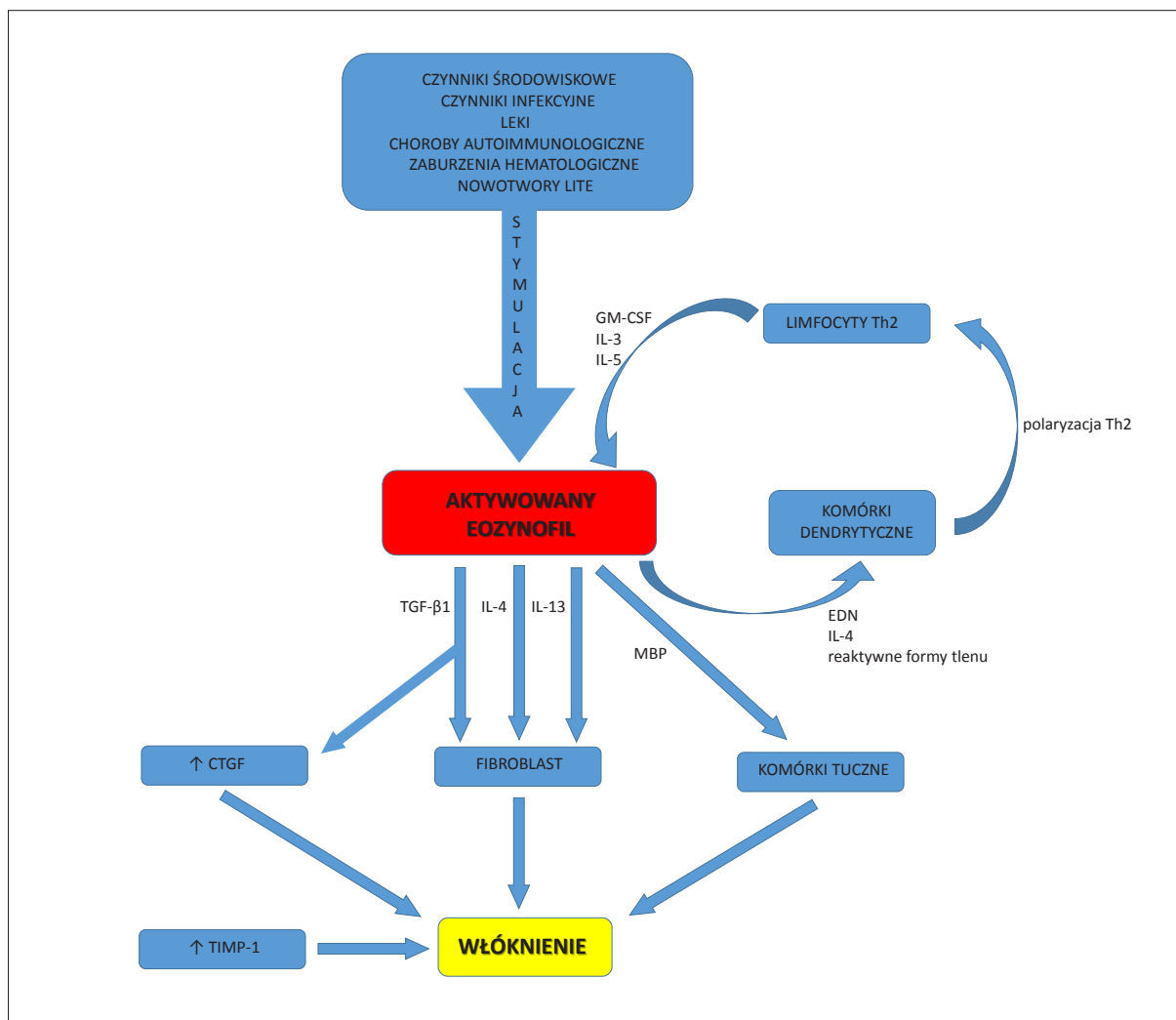
Eozynofilowe zapalenie powięzi jest chorobą rzadką, dotąd opisano kilkaset przypadków. Większość z nich dotyczyła osób rasy białej; sporadycznie choroba występuje u osób rasy żółtej czy czarnej. Częściej chorują mężczyźni niż kobiety (w stosunku 2:1), między 2 a 6 dekadą życia [6], chociaż niektóre badania wskazują na przewagę liczebną kobiet [3,33]. Opisano również kilkadziesiąt przypadków choroby u dzieci, w tej grupie wiekowej częściej chorują dziewczynki [18].

ETIOLOGIA I PATOFIZJOLOGIA

Etiologia eozynofilowego zapalenia powięzi jest nieznaną. Jednak określone czynniki sprzyjają wystąpieniu choroby (ryc. 1). Należą do nich stres lub intensywny wysiłek fizyczny, który pojawia się w wywiadzie prawie w 50% przypadków [32], długotrwała ekspozycja na zimno [37], uraz [1]. Opisano również przypadek wystąpienia eozynofilowego zapalenia powięzi po ukąszeniu przez mrówkę ogniową (*Solenopsis invicta*) [36]. U chorych stwierdzano też infekcję *Borrelia burgdorferi* [20] czy *Mycoplasma arginini* [52]. Wiadomo również, że do czynników wywołujących chorobę należy ekspozycja na trichloroetylen [21] czy przyjmowanie preparatów

L-tryptofanu [38]. Także niektóre leki mogą spowodować wystąpienie eozynofilowego zapalenia powięzi. Są to m.in.: simwastatyna [50], atorwastatyna [14], fenytoina [8], podskórna heparyna [10] czy żelazo podawane dożylnie [16]. Opisano także przypadki eozynofilowego zapalenia powięzi po szczepieniu przeciwko grypie [56] oraz po leczeniu natalizumabem z powodu stwardnienia rozsianego [9]. Eozynofilowe zapalenie powięzi może też współistnieć z chorobami autoimmunologicznymi, takimi jak choroba Hashimoto, Gravesa-Basedowa, zespół Sjögrena, małopłytkowość samoistna, niedokrwistość hemolityczna czy niedokrwistość złośliwa [2,54]. Może to sugerować, że zaburzenia immunologiczne odgrywają znaczną rolę w patogenezie zespołu Shulmana. Szczególną uwagę zwraca obecność przeciwciał przeciwtrazycowych w surowicach osób chorych [5]. Potwierdzeniem tej teorii mogą być prace, w których wykazano, że w powięzi i zmienionej zapalnie skórze znajdują się złogi immunoglobulin i czynnika C3 układu dopełniacza [4].

Mimo że mechanizmy patogenetyczne nie są jeszcze dokładnie poznane, znaczną rolę w procesie włóknienia przypisuje się eozynofilom przez działanie wytwarzanej przez nie neurotoksyny eozynofilowej (eosinophil-derived neurotoxin, EDN) i udział w aktywacji fibroblastów [34]. Czynnikiem, który odpowiada za wytwarzanie, aktywację, adhezję i degranulację eozynofilów jest interleukina 5 (IL-5) [25]. Do innych czynników aktywujących fibroblasty należą transformujący czynnik wzrostu $\beta 1$ (transforming growth factor- $\beta 1$, TGF- $\beta 1$), czynnik wzrostu tkanki łącznej (connective tissue growth factor, CTGF) oraz IL-4 i IL-13 [60]. Fibroblasty w eozynofilowym zapaleniu powięzi wytwarzają zwiększoną ilość kolagenu, a wydzielane przez nie cytokiny stają się chemoatraktantami dla eozynofilów doprowadzając do nadmiernego wytwarzania reaktywnych form tlenu [34]. Z obserwacji niektórych autorów wynika, że u pacjentów z eozynofilowym zapaleniem powięzi można stwierdzić podwyższone stężenie tkankowego inhibitora metaloproteinazy 1 (tissue inhibitor of metalloproteinase-1, TIMP-1). Autorzy ci sugerują nawet, że TIMP-1 mógłby się stać markerem aktywności choroby [24]. To, że prawie połowa przypadków eozynofilowego zapalenia powięzi jest poprzedzona dużym wysiłkiem fizycznym próbuje się tłumaczyć tym, że znaczne obciążenie fizyczne może wywołać odpowiedź antygenową w obrębie powięzi i tkanki podskórnej [4]. Przypadki eozynofilowego zapalenia powięzi po przyjmowaniu preparatów L-tryptofanu Rieber i wsp. tłumaczą natomiast działaniem tego związku i jego metabolitów przez receptor węglowodorów arylowych (aryl hydrocarbon receptor, AHR). Aktywacja receptora miałaby zapoczątkowywać różnicowanie limfocytów Th 17 i rozwój reakcji zapalnej [42].



Ryc. 1. Prawdopodobne mechanizmy etiopatogenetyczne eozynofilowego zapalenia powięzi;

GM-CSF – czynnik stymulujący tworzenie kolonii granulocytów i makrofagów (granulocyte-macrophage colony-stimulating factor); TGF-β1 – transformujący czynnik wzrostu beta 1 (transforming growth factor-beta 1); MBP – główne białko zasadowe (major basic protein); EDN – neurotoksyna eozynofilowa (eosinophil derived neurotoxin); CTGF - czynnik wzrostu tkanki łącznej (connective tissue growth factor); TIMP-1 – tkankowy inhibitor metaloproteinyazy 1 (tissue inhibitor of metalloproteinase-1)

OBJAWY KLINICZNE

Eozynofilowe zapalenie powięzi zwykle zaczyna się nagle. Chorobie mogą towarzyszyć objawy ogólne, takie jak osłabienie, utrata masy ciała, gorączka [34]. Do najistotniejszych objawów należą jednak zmiany w powłokach ciała. Początkowo występuje ból i obrzęk, a następnie znaczne stwardnienie skóry i tkanki podskórnej. Zmiany zazwyczaj są symetryczne i obejmują kończyny górne i dolne, rzadziej tułów i szyję, w wyjątkowych przypadkach twarz. Skóra może przybierać wygląd tzw. skóry pomarańczy, o nieregularnej guzowatej powierzchni. Charakterystyczny jest też tzw. objaw bruzdy, czyli widoczne linijne zagłębienia nad naczyniami żylnymi w zajętych obszarze. Mogą wystąpić także zmiany pigmentacji i wypadanie włosów w miejscu stwardnienia [6,32]. Zwiększone na-

pięcie powłok ciała może prowadzić do ograniczenia ruchomości lub przykurczów w stawach. Ponadto u znacznej części pacjentów stwierdza się objawy zapalenia stawów. Chorobie może towarzyszyć sztywność poranna [32,34]. U ponad 20% pacjentów stwierdza się zespół cieśni nadgarstka [33]. Często występują też bóle i osłabienie mięśni. Opisywano nieliczne przypadki wzrostu aktywności kinazy fosfokreatynowej (CPK) i aldolazy [4,5]. Objaw Raynauda występuje rzadko [6]. Natomiast trzeba pamiętać, że w przebiegu choroby może dojść do zajęcia narządów wewnętrznych. W opisywanych przypadkach stwierdzano zmiany restrykcyjne w płucach, zapalenie opłucnej z wysiękiem, zapalenie osierdzia, splenomegalię, limfadenopatię, zaburzenia perystaltyki przełyku, zapalenie jelita grubego, zajęcie nerek, neuropatię obwodową [11,23,27,30,39,44,57,62]. Zmiany narządowe zawsze ob-

ligują do diagnostyki w kierunku innych chorób układowych.

BADANIA LABORATORYJNE

W większości przypadków eozynofilowego zapalenia powięzi stężenie białka C-reaktywnego (CRP) jest podwyższone. Szybkość opadania krwinek czerwonych (OB) jest zazwyczaj również podwyższona, chociaż niekiedy może przyjmować wartości prawidłowe [5]. Najbardziej charakterystyczną cechą jest eozynofilia obwodowa, mimo że nie występuje u wszystkich chorych i nie jest warunkiem koniecznym do postawienia rozpoznania. Najczęściej pojawia się na początku choroby i podczas nawrotów, a jej nasilenie nie koreluje z aktywnością choroby [4,6,34]. Inną często opisywaną nieprawidłowością jest hipergammaglobulinemia, która zazwyczaj ma charakter poliklonalny i najczęściej dotyczy immunoglobuliny A (IgA) i G (IgG) [11]. Jak już wspomniano w nielicznych przypadkach dochodzi do wzrostu aktywności CPK i aldoazy. Czynniki reumatoidalne (RF) jest nieobecny. Przeciwciała przeciwjądrowe (ANA) występują rzadko; zawsze w takiej sytuacji jest wskazana diagnostyka mająca na celu wykluczenie innej choroby układowej [17,32]. Rozważyć należy także ocenę obecności przeciwciał przeciwko cytoplazmie neutrofilów (ANCA) w celu wykluczenia zespołu Churga-Straussa [34].

INNE BADANIA DODATKOWE

Podstawą do rozpoznania eozynofilowego zapalenia powięzi jest badanie histopatologiczne. W tym celu należy pobrać głęboki wycinek skórno-mięśniowy. Obraz może się różnić w zależności od fazy choroby. W początkowym stadium przeważa zapalenie, najbardziej nasilone w powięzi, ale obejmujące też skórę, tkankę podskórną i mięśnie. Naciek zapalny składa się głównie z limfocytów, eozynofili, komórek plazmatycznych, makrofagów i histiocyty. Późniejsze stadium choroby charakteryzuje się zwłóknieniem tkanek i pogrubieniem powięzi [4]. Zmiany zazwyczaj nie dotyczą naskórka [6]. Eozynofile mogą być nieobecne w nacieku w przewlekłym stadium choroby lub po leczeniu glikokortykosteroidami [6,34]. Nacieki limfocytarne mogą występować także wokół naczyń krwionośnych, wówczas składają się głównie z limfocytów CD8⁺ [34]. W ścianie naczyń mogą się gromadzić komórki wielojądrowe z przewagą granulocytów kwasochłonnych, niekiedy doprowadzając nawet do miejscowego zamknięcia światła naczyń [5]. W mięśniach są widoczne cechy zapalenia, zazwyczaj bez cech martwicy [6,34].

Mimo ogromnej przydatności pobierania wycinka skórno-mięśniowego w diagnostyce eozynofilowego zapalenia powięzi pozostaje ono badaniem inwazyjnym. Stąd próby znalezienia równie przydatnego badania, które nie narusza jednak ciągłości tkanek. Jako jedno wymienia się rezonans magnetyczny (magnetic resonance imaging, MR). W obrazie MR charakterystyczne dla ostrej fazy eozynofilowego zapalenia powięzi jest pogrubienie powięzi, wzmocnienie intensywności sygnału w jej obrę-

bie, zwłaszcza po podaniu środka kontrastowego [34]. Taki obraz uzyskali Chan i wsp. wykonując MR u 19-letniego mężczyzny z eozynofilowym zapaleniem powięzi potwierdzonym biopsją. Niestety, jak zauważają autorzy, opisywane zmiany nie są charakterystyczne dla tej choroby. Mogą występować również w innych postaciach zapalenia powięzi oraz zapaleniu błony maziowej. Obrazy MR mogą być jednak pomocne w ustaleniu właściwego miejsca do pobrania wycinka skórno-mięśniowego, a następnie do monitorowania przebiegu leczenia [12]. Zdaniem Liou i wsp. rezonans magnetyczny może być pomocny w różnicowaniu eozynofilowego zapalenia powięzi z twardziną układową i zapaleniem wielomięśniowym [35]. W zespole Shulmana zmiany dotyczą głównie powięzi, w twardzinie będą obejmować poszczególne warstwy skóry, a w zapaleniu wielomięśniowym mięśnie, co w przypadku eozynofilowego zapalenia powięzi jest bardzo rzadko spotykane [35]. Jeszcze odważniejszą tezę wysuwają Ronneberger i wsp.: ich zdaniem w niektórych sytuacjach wartość MR jest równa lub nawet przewyższa wartość diagnostyczną badania histopatologicznego [46].

Innym nieinwazyjnym badaniem, które próbuje się wykorzystywać w diagnostyce eozynofilowego zapalenia powięzi jest ultrasonografia (USG). Według Chan i wsp. podobnie jak MR pełni funkcję pomocniczą w diagnostyce choroby. Stwierdzone przez nich ultrasonograficzne objawy w opisanym wcześniej przypadku 19-letniego mężczyzny z zajęciem kończyn górnych ograniczały się do pogrubienia troczka zginaczy nadgarstka, skóry i tkanki podskórnej. Stwierdzili także hipoehogeniczny pierścień wokół ścięgien zginaczy na wysokości kanału nadgarstka, co mogło sugerować zajęcie pochewek ścięgien. Jednak nie były to zmiany na tyle charakterystyczne, aby potwierdzić rozpoznanie, dlatego autorzy podobnie jak w przypadku MR sugerują wykorzystanie badania USG w ustalaniu odpowiedniego miejsca do pobrania wycinka skórno-mięśniowego, czy w monitorowaniu przebiegu leczenia [12]. Kissin i wsp. oceniali w USG podatność na ucisk tkanki podskórnej na przedramieniu w różnych chorobach przebiegających ze zwłóknieniem (m.in. w twardzinie układowej). Występowanie zgrubienia tkanek podskórnych pogarszających podatność na ucisk stwierdzono we wszystkich badanych chorobach, ale tylko w eozynofilowym zapaleniu powięzi u prawie 92% pacjentów podatność na ucisk nie przekraczała 20% bez względu na wielkość stwierdzanego pogrubienia tkanek [31]. Stąd sugerowana przez autorów rola USG jako badania pomocniczego w przypadku podejrzenia zespołu Shulmana.

Badaniem, którego znaczenia w diagnostyce eozynofilowego zapalenia powięzi próbuje się dowieść jest pozytronowa tomografia emisyjna (positron emission tomography, PET), czy jej nowocześniejsza wersja PET/TK (połączenie skanera pozytronowej tomografii emisyjnej z tomografem komputerowym). Najczęściej używanym w badaniu PET radiofarmaceutykiem jest fluorodeoksyglukoza (FDG). W badaniu przeprowadzonym przez Kima i wsp. u pacjentki z eozynofilowym zapaleniem powięzi, potwierdzonym badaniem histopatologicznym, w obra-

zach PET/TK zaobserwowano zwiększony wychwyty FDG wzdłuż powięzi kończyn górnych i dolnych, natomiast w mięśniach i tkance podskórnej znaczny się nie gromadził. Stąd autorzy uznali to badanie również za przydatne w postępowaniu diagnostycznym [28].

Badaniem łatwym do wykonania, pozwalającym różnicować eozynofilowe zapalenie powięzi od twardziny układowej jest kapilaroskopia. Powinno się ją wykonać zwłaszcza u chorych, u których występuje objaw Raynauda. W zespole Shulmana wynik badania jest prawidłowy [22].

DIAGNOSTYKA RÓŻNICOWA

Eozynofilowe zapalenie powięzi wymaga różnicowania z innymi chorobami przebiegającymi z włóknieniem i/lub eozynofilią. Na pierwszy plan wysuwa się twardzina układowa. W odróżnieniu od niej w zespole Shulmana obszary zmienione chorobowo najczęściej nie dotyczą twarzy, rąk i stóp. Poza tym nie stwierdza się sklerodaktylii, najczęściej nieobecny jest też objaw Raynauda, a jeśli nawet występuje, to wynik badania kapilaroskopowego jest prawidłowy. Zmiany dotyczą głównie powięzi i nie obejmują powierzchownych warstw skóry. W przeciwieństwie do twardziny układowej narządy wewnętrzne najczęściej nie są zajęte. W badaniach laboratoryjnych nie stwierdza się autoprzeciwciał właściwych dla twardziny. Obwodowa eozynofilia i dobra odpowiedź na leczenie glikokortykosteroidami z kolei nie są charakterystyczne dla twardziny układowej. W przypadku wątpliwości diagnostycznych rozstrzygającym jest badanie histopatologiczne [59].

Zespołem chorobowym, z którym należy różnicować eozynofilowe zapalenie powięzi jest nefrogenne włóknienie układowe, które występuje głównie u chorych z zaawansowaną przewlekłą chorobą nerek. Stwierdzono związek między wystąpieniem choroby a zastosowaniem środka kontrastowego zawierającego gadolin. Zwłóknienie może obejmować nie tylko skórę, ale też mięśnie, serce, płuca, nerki, jądra. W badaniu histopatologicznym nie stwierdza się obecności nacieków zapalnych [47].

Eozynofilowe zapalenie powięzi wymaga także różnicowania z zespołem eozynofilia-mialgia. Zespół ten jest wywoływany przez spożycie preparatów tryptofanu. W ostrej fazie mogą wystąpić uogólnione bóle mięśniowe, bóle stawów, duszność, kaszel, przeczulica skóry, wysypka, świąd i obrzęk kończyn. W fazie przewlekłej dochodzi do stwardnienia skóry i tkanki podskórnej oraz zajęcia narządów wewnętrznych. W badaniach laboratoryjnych stwierdza się znaczną eozynofilię, także podwyższoną aktywność aldolazy i enzymów wątrobowych [41,58].

Chorobą, którą należy różnicować z eozynofilowym zapaleniem powięzi, jest twardzinowy obrzęk śluzakowaty (scleromyxoedema). Zmiany skórne umiejscawiają się głównie na twarzy, szyi, kończynach górnych i tułowiu. Dochodzi do pogrubienia skóry z wytworzeniem licznych fałdów oraz liszajowatych grudek; mogą być zajęte narządy wewnętrzne. W badaniach laboratoryjnych często

stwierdza się hipergammaglobulinemię. W badaniu histopatologicznym są widoczne złoże mucyny, proliferacja fibroblastów i złoże kolagenu [40].

Zespół hipereozynofilowy (hypereosinophilic syndrome, HES) to choroba przebiegająca z obwodową eozynofilią oraz zajęciem narządów wewnętrznych. Nie występuje w nim jednak charakterystyczne dla eozynofilowego zapalenia powięzi stwardnienie skóry i tkanki podskórnej [13].

W zespole Churga-Strauss występuje również eozynofilia obwodowa, jednak w przebiegu choroby rzadko diagnozuje się zapalenie powięzi. Jej charakterystycznych objawów, takich jak współistnienie astmy oskrzelowej oraz zmian neurologicznych, kardiologicznych czy zajęcia nerek nie stwierdza się w eozynofilowym zapaleniu powięzi. Ponadto w zespole Churga-Strauss w około połowie przypadków są obecne ANCA, które w zespole Shulmana są nieobecne [49].

ZWIĄZEK EOZYNOFILOWEGO ZAPALENIA POWIĘZI Z NOWOTWORAMI

Eozynofilowe zapalenie powięzi prawie w 10% przypadków jest związane z zaburzeniami hematologicznymi, do których należą przewlekła białaczka limfatyczna, białaczka mielomonocytoza oraz choroby mieloproliferacyjne. Opisywano też przypadki złośliwej anemii aplastycznej z zespołem Shulmana. Odnotowano również pojedyncze przypadki współistnienia eozynofilowego zapalenia powięzi ze szpiczakiem mnogim, chłoniakiem limfocytarnym typu B, chłoniakiem limfocytarnym typu T czy ziarnicą złośliwą. Trudno jednak ustalić związek przyczynowo-skutkowy między zespołem Shulmana a chorobami hematologicznymi. Jedynie w przypadku chłoniaka limfocytarnego typu T można doszukiwać się związku z podwyższonym stężeniem IL-5, o której wiadomo, że odgrywa rolę w wytwarzaniu limfocytów T [15,34].

Eozynofilowe zapalenie powięzi może towarzyszyć także niektórym guzom litym. Stąd sugestia, że może się pojawiać jako zespół paraneoplastyczny. Opisano współwystępowanie zespołu Shulmana z czerniakiem błony naczyniowej oka, rakiem stercza, płuc, pęcherza moczowego poprzedzonym zespołem mielodysplastycznym czy rakiem piersi, gdzie zaobserwowano rodzinne występowanie takich samych objawów u dwóch siostr [19,34,61]. Eozynofilowe zapalenie powięzi przeważnie ustępuje po skutecznym leczeniu nowotworu, dlatego w przypadku zapalenia powięzi opornego na standardowe leczenie należy zawsze wykluczyć podłoże nowotworowe.

LECZENIE

Leczenie w eozynofilowym zapaleniu powięzi jest o tyle trudne, że nie ma jednoznacznych wytycznych. Podobnie definicja dobrej odpowiedzi na leczenie nie została dokładnie sprecyzowana. Nie określono również jaki czas musi upłynąć, aby można było uznać niepowodzenie terapii.

Za leki pierwszego rzutu uważa się glikokortykosteroidy. Początkowa dobową dawką zazwyczaj wynosi 0,5-1,0 mg/kg masy ciała prednizonu lub innego glikokortykosteroidu w dawce równoważnej. Następnie jest zmniejszana w zależności od odpowiedzi klinicznej na leczenie. Redukcja dawki powinna następować powoli, zwłaszcza u chorych przyjmujących mniej niż 20 mg prednizonu dziennie. Leczenie jest długotrwałe, trwa przeciętnie około 31 miesięcy [6,34]. Niektórzy autorzy sugerują, że lepsze wyniki terapii uzyskuje się rozpoczynając leczenie od pulsów metyloprednizolonu w dawce dobowej 0,5-1,0 g, podawanych przez trzy kolejne dni przed wdrożeniem leczenia doustnego. Lebeaux i wsp. uważają, że takie postępowanie zapewni remisję choroby u większej liczby pacjentów, a ponadto zmniejsza konieczność stosowania dodatkowych leków [33].

Jeśli choroba szybko postępuje, zajmuje dużą powierzchnię ciała, obejmuje tułów i twarz, występuje znaczna utrata masy ciała, jeśli nie uzyskuje się satysfakcjonującej odpowiedzi na leczenie glikokortykosteroidami lub gdy leki te podawane w dużych dawkach powodują wystąpienie poważnych działań niepożądanych, dołącza się leki immunosupresyjne [6]. Najczęściej stosowanymi są azatiopryna, cyklofosfamid, metotreksat, cyklosporyna czy mykofenolan mofetylu. Opisywano też terapie z zastosowaniem niesteroidowych leków przeciwzapalnych, D-pencylaminy, hydroksychlorochiny, kolchicyny, lecz ich działanie nie zostało udowodnione [5,32]. Skuteczne natomiast okazało się zastosowanie dapsonu u chorej, u której stwierdzono steroidooporność i nietolerancję cyklosporyny [55]. Także leczenie blokerami receptorów histaminowych przyniosło zadowalające wyniki. Być może ma to związek z ich wpływem na subpopulację limfocytów obwodowych, na których powierzchni umiejscowione są receptory H_2 , co potwierdzałoby również udział limfocytów w patogenezie eozynofilowego zapalenia powięzi [5,43]. W niektórych przypadkach z powodzeniem stosowano globulinę antyty-mocytarną z cyklosporyną, zwłaszcza gdy eozynofilowe-

mu zapaleniu powięzi towarzyszyła anemia aplastyczna [7]. W podobnej sytuacji klinicznej skuteczne okazało się także alloogeniczne przeszczepienie szpiku kostnego [29]. Opisano również dobry wynik terapii zespołu Shulmana za pomocą fotochemioterapii UVA z użyciem psolarenu (PUVA) oraz fotochemioterapii pozaustrojowej [45,53].

Podjęto również próby zastosowania leków biologicznych w terapii eozynofilowego zapalenia powięzi. Skuteczny u pacjentów ze steroidoopornością był infliximab. Khanna i wsp. opisują trzy przypadki, w których podawano lek co 8 tygodni w dawce 3 mg/kg uzyskując, po okresie leczenia od roku do 3 lat, trwałą remisję [26]. Także po podaniu rituximabu uzyskano zadowalające wyniki, w tym również u pacjentów ze współistniejącą anemią aplastyczną [15,48].

Ważnym elementem w leczeniu eozynofilowego zapalenia powięzi jest fizykoterapia; zapobiega przykurczom i pozwala zachować ruchomość w stawach [6].

ROKOWANIE

Rokowanie w eozynofilowym zapaleniu powięzi jest dobre. Samoistna remisja zdarza się rzadko. Po leczeniu, niekiedy długotrwałym, większość pacjentów powraca do zdrowia lub uzyskuje trwałą remisję [6]. Rokowanie pogarsza zajęcie tułowia, narządów wewnętrznych, współistnienie choroby nowotworowej.

PODSUMOWANIE

Eozynofilowe zapalenie powięzi jest chorobą rzadką, o niewyjaśnionej etiologii i patogenezie. Nie ustalono jeszcze międzynarodowych kryteriów rozpoznania, nie ma też wytycznych odnośnie stosowanego leczenia. Terapię stosuje się m.in. na podstawie doniesień z literatury. Stąd tak ważne jest ciągłe aktualizowanie wiedzy na temat tej choroby.

PIŚMIENNICTWO

- [1] Antic M., Lautenschlager S., Itin P.H.: Eosinophilic fasciitis 30 years after – what do we really know? Report of 11 patients and review of the literature. *Dermatology*, 2006; 213: 93-101
- [2] Bachmeyer C., Monge M., Dhôte R., Sanguina M., Aractingi S., Mougeot-Martin M.: Eosinophilic fasciitis following idiopathic thrombocytopenic purpura, autoimmune hemolytic anemia and Hashimoto's disease. *Dermatology*, 1999; 199: 282
- [3] Bischoff L., Derk C.T.: Eosinophilic fasciitis: demographics, disease pattern and response to treatment: report of 12 cases and review of the literature. *Int. J. Dermatol.*, 2008; 47: 29-35
- [4] Bobrowska-Snarska D., Ostanek L., Brzosko M.: Eosinophilic fasciitis-diagnostic and therapeutic difficulties. *Ann. Acad. Med. Ste-tin.*, 2008; 54: 47-51
- [5] Bobrowska-Snarska D., Ostanek L., Brzosko M.: Fasciitis eosinophilica: personal observations and a review of the literature. *Pol. Arch. Med. Wewn.*, 2007; 117: 64-71
- [6] Boin F., Hummers L.K.: Scleroderma-like fibrosing disorders. *Rheum. Dis. Clin. North Am.*, 2008; 34: 199-220
- [7] Bonnotte B., Chauffert B., Caillot D., Martin F., Lorcerie B.: Successful treatment with antithymocyte globulin and cyclosporin A of a severe aplastic anaemia associated with an eosinophilic fasciitis. *Br. J. Rheumatol.*, 1998; 37: 1358-1359
- [8] Buchanan R.R., Gordon D.A., Muckle T.J., McKenna F., Kraag G.: The eosinophilic fasciitis syndrome after phenytoin (dilantin) therapy. *J. Rheumatol.*, 1980; 7: 733-736
- [9] Bujold J., Boivin C., Amin M., Bouchard J.P., Soucy J.: Eosinophilic fasciitis occurring under treatment with natalizumab for multiple sclerosis. *J. Cutan. Med. Surg.*, 2014; 18: 69-71
- [10] Cantini F., Salvarani C., Olivieri I., Padula A., Senesi C., Bellandi F., Truglia M.C., Niccoli L., Palchetti R.: Possible association between eosinophilic fasciitis and subcutaneous heparin use. *J. Rheumatol.*, 1998; 25: 383-385

- [11] Caspi D., Fishel R., Varon M., Yona E., Baratz M., Yaron M.: Multisystem presentation of eosinophilic fasciitis. *Rheumatol. Rehabil.*, 1982; 21: 218-221
- [12] Chan V., Soans B., Mathers D.: Ultrasound and magnetic resonance imaging features in a patient with eosinophilic fasciitis. *Australas. Radiol.*, 2004; 48: 414-417
- [13] Cogan E., Roufousse F.: Clinical management of the hypereosinophilic syndromes. *Expert Rev. Hematol.*, 2012; 5: 275-289
- [14] DeGiovanni C., Chard M., Woollons A.: Eosinophilic fasciitis secondary to treatment with atorvastatin. *Clin. Exp. Dermatol.*, 2006; 31: 131-132
- [15] de Masson A., Bouaziz J.D., Peffault de Latour R., Benhamou Y., Moluçon-Chabrot C., Bay J.O., Laquerriere A., Picquenot J.M., Michonneau D., Leguy-Seguín V., Rybojad M., Bonnotte B., Jardin F., Lévesque H., Bagot M., Socié G.: Severe aplastic anemia associated with eosinophilic fasciitis: report of 4 cases and review of the literature. *Medicine*, 2013; 92: 69-81
- [16] Firoz B.F., Goldberg L.H., Landau J., Kaye V., Berman L.: Eosinophilic fasciitis secondary to intravenous iron infusions. *Dermatol. Online J.*, 2010; 16: 5
- [17] Gallardo F., Vadillo M., Mitjavila F., Servitje O.: Systemic lupus erythematosus after eosinophilic fasciitis: a case report. *J. Am. Acad. Dermatol.*, 1998; 39: 283-285
- [18] Grisanti M.W., Moore T.L., Osborn T.G., Haber P.L.: Eosinophilic fasciitis in children. *Semin. Arthritis Rheum.*, 1989; 19: 151-157
- [19] Haddad H., Sundaram S., Magro C., Gergis U.: Eosinophilic fasciitis as a paraneoplastic syndrome, a case report and review of the literature. *Hematol. Oncol. Stem Cell Ther.*, 2014; 7: 90-92
- [20] Hashimoto Y., Takahashi H., Matsuo S., Hirai K., Takemori N., Nakao M., Miyamoto K., Iizuka H.: Polymerase chain reaction of *Borrelia burgdorferi* flagellin gene in Shulman syndrome. *Dermatology*, 1996; 192: 136-139
- [21] Hayashi N., Igarashi A., Matsuyama T., Harada S.: Eosinophilic fasciitis following exposure to trichloroethylene: successful treatment with cyclosporine. *Br. J. Dermatol.*, 2000; 142: 830-832
- [22] Herson S., Brechignac S., Piette J.C., Mouthon J.M., Coutellier A., Bletry O., Godeau P.: Capillary microscopy during eosinophilic fasciitis in 15 patients: distinction from systemic scleroderma. *Am. J. Med.*, 1990; 88: 598-600
- [23] Janzen L., Jeffery J.R., Gough J., Chalmers I.M.: Response to methotrexate in a patient with idiopathic eosinophilic fasciitis, morphea, IgM hypergammaglobulinemia, and renal involvement. *J. Rheumatol.*, 1995; 22: 1967-1970
- [24] Jinnin M., Ihn H., Yamane K., Asano Y., Yazawa N., Tamaki K.: Serum levels of tissue inhibitor of metalloproteinase-1 and 2 in patients with eosinophilic fasciitis. *Br. J. Dermatol.*, 2004; 151: 407-412
- [25] Kariyawasam H.H., Robinson D.S.: The eosinophil: the cell and its weapons, the cytokines, its locations. *Semin. Respir. Crit. Care Med.*, 2006; 27: 117-127
- [26] Khanna D., Agrawal H., Clements P.J.: Infliximab may be effective in the treatment of steroid-resistant eosinophilic fasciitis: report of three cases. *Rheumatology*, 2010; 49: 1184-1188
- [27] Killen J.W., Swift G.L., White R.J.: Eosinophilic fasciitis with pulmonary and pleural involvement. *Postgrad. Med. J.*, 2000; 76: 36-37
- [28] Kim H.J., Lee S.W., Kim G.J., Lee J.H.: Usefulness of FDG PET/CT in the diagnosis of eosinophilic fasciitis. *Clin. Nucl. Med.*, 2014; 39: 801-802
- [29] Kim S.W., Rice L., Champlin R., Udden M.M.: Aplastic anemia in eosinophilic fasciitis: responses to immunosuppression and marrow transplantation. *Haematologia*, 1997; 28: 131-137
- [30] Kirschstein M., Helmchen U., Jensen R., Küster R.M., Lehmann H.: Kidney involvement in a 17-year-old boy with eosinophilic fasciitis. *Clin. Nephrol.*, 1999; 52: 183-187
- [31] Kissin E.Y., Garg A., Grayson P.C., Dubreuil M., Vradii D., York M., Simms R.W.: Ultrasound assessment of subcutaneous compressibility: a potential adjunctive diagnostic tool in eosinophilic fasciitis. *J. Clin. Rheumatol.*, 2013; 19: 382-385
- [32] Lakhanpal S., Ginsburg W.W., Michet C.J., Doyle J.A., Moore S.B.: Eosinophilic fasciitis: clinical spectrum and therapeutic response in 52 cases. *Semin. Arthritis Rheum.*, 1988; 17: 221-231
- [33] Lebeaux D., Francès C., Barette S., Wechsler B., Dubourg O., Renoux J., Maisonobe T., Benveniste O., Gatifossé M., Bourgeois P., Amoura Z., Cacoub P., Piette J.C., Sène D.: Eosinophilic fasciitis (Shulman disease): new insights into the therapeutic management from a series of 34 patients. *Rheumatology*, 2012; 51: 557-561
- [34] Lebeaux D., Sène D.: Eosinophilic fasciitis (Shulman disease). *Best. Pract. Res. Clin. Rheumatol.*, 2012; 26: 449-458
- [35] Liou C.H., Huang G.S., Taylor J.A., Juan C.J., Gao H.W., Chen C.Y.: Eosinophilic fasciitis in a military recruit: MRI evaluation with clinical correlation. *Skeletal Radiol.*, 2003; 32: 52-57
- [36] Mallepalli J.R., Quinet R.J., Sus R.: Eosinophilic fasciitis induced by fire ant bites. *Ochsner. J.*, 2008; 8: 114-118
- [37] Małydyk H., Jędryka-Góral A., Połowiec Z.: Fasciitis eosinophiliaca in the light of observed cases. *Reumatologia*, 1983; 21: 277-284
- [38] Martin R.W., Duffy J., Lie J.T.: Eosinophilic fasciitis associated with use of L-tryptophan: a case-control study and comparison of clinical and histopathologic features. *Mayo Clin. Proc.*, 1991; 66: 892-898
- [39] Moriguchi M., Terai C., Kuroki S., Tanaka E., Someya N., Tsunoda Y., Kashiwazaki S.: Eosinophilic fasciitis complicated with peripheral polyneuropathy. *Intern. Med.*, 1998; 37: 417-420
- [40] Pomann J.J., Rudner E.J.: Scleromyxedema revisited. *Int. J. Dermatol.*, 2003; 42: 31-35
- [41] Puszczewicz M., Zimmermann-Górska I., Pietrzak-Kaczmarek H., Łazowski S.: Diagnostic problems in eosinophilic fasciitis. *Pol. Arch. Med. Wewn.*, 2006; 116: 777-780
- [42] Rieber N., Belohradsky B.H.: AHR activation by tryptophan-pathogenic hallmark of Th17-mediated inflammation in eosinophilic fasciitis, eosinophilia-myalgia-syndrome and toxic oil syndrome? *Immunol. Lett.*, 2010; 128: 154-155
- [43] Ristic B., Zecevic R.D., Karadaglic D.: Treatment of eosinophilic fasciitis with cimetidine. *Vojnosanit. Pregl.*, 2001; 58: 437-440
- [44] Rizzo S.: Eosinophilic pleuropericarditis and fasciitis. A new case. *Monaldi. Arch. Chest Dis.*, 2002; 57: 311-313
- [45] Romano C., Rubegni P., De Aloe G., Stanghellini E., D'Ascenzo G., Andreassi L., Fimiani M.: Extracorporeal photochemotherapy in the treatment of eosinophilic fasciitis. *J. Eur. Acad. Dermatol. Venereol.*, 2003; 17: 10-13
- [46] Ronneberger M., Janka R., Schett G., Manger B.: Can MRI substitute for biopsy in eosinophilic fasciitis? *Ann. Rheum. Dis.*, 2009; 68: 1651-1652
- [47] Rota E., Nallino M.G., Bainotti S., Formica M.: Nephrogenic systemic fibrosis: an unusual scleroderma-like fibrosing disorder. *Rheumatol. Int.*, 2010; 30: 1389-1391
- [48] Scheinberg M., Hamerschlag N., Kutner J.M., Ribeiro A.A., Ferreira E., Goldenberg J., Kiss M.H., Chahade W.H.: Rituximab in refractory autoimmune diseases: Brazilian experience with 29 patients (2002-2004). *Clin. Exp. Rheumatol.*, 2006; 24: 65-69
- [49] Scott D.G., Watts R.A.: Epidemiology and clinical features of systemic vasculitis. *Clin. Exp. Nephrol.*, 2013; 17: 607-610

- [50] Serrano-Grau P, Mascaró-Galy J.M., Iranzo P.: Eosinophilic fasciitis after taking simvastatin. *Actas Dermosifiliogr.*, 2008; 99: 420-421
- [51] Shulman L.E.: Diffuse fasciitis with eosinophilia: a new syndrome? *Trans. Assoc. Am. Physicians.*, 1975; 88: 70-86
- [52] Silló P., Pintér D., Ostorházi E., Mazán M., Wikonkál N., Pónyai K., Volokhov D.V., Chizhikov V.E., Szathmary S., Stipkovits L., Kárpáti S.: Eosinophilic fasciitis associated with *Mycoplasma arginini* infection. *J. Clin. Microbiol.*, 2012; 50: 1113-1117
- [53] Silny W., Osmola-Mańkowska A., Czarnecka-Operacz M., Żaba R., Dańczak-Pazdrowska A., Marciniak A.: Eosinophilic fasciitis: a report of two cases treated with ultraviolet A1 phototherapy. *Photodermatol. Photoimmunol. Photomed.*, 2009; 25: 325-327
- [54] Smiley A.M., Husain M., Indenbaum S.: Eosinophilic fasciitis in association with thyroid disease: a report of three cases. *J. Rheumatol.*, 1980; 7: 871-876
- [55] Smith L.C., Cox N.H.: Dapsone treatment for eosinophilic fasciitis. *Arch. Dermatol.*, 2008; 144: 845-847
- [56] Sugiura K., Matsumoto T., Muro Y., Akiyama M.: Unilaterally dominant eosinophilic fasciitis after influenza vaccination. *J. Am. Acad. Dermatol.*, 2013; 69: e269-270
- [57] Suresh E., Doherty V., Schofield O., Goddard C., Dhillon V.: Eosinophilic fasciitis and eosinophilic colitis: a rare association. *Rheumatology*, 2005; 44: 411-413
- [58] Swygert L.A., Maes E.F., Sewell L.E., Miller L., Falk H., Kilbourne E.M.: Eosinophilia-myalgia syndrome. Results of national surveillance. *JAMA*, 1990; 264: 1698-1703
- [59] Tyndall A., Fistarol S.: The differential diagnosis of systemic sclerosis. *Curr. Opin. Rheumatol.*, 2013; 25: 692-699
- [60] Varga J., Kähäri V.M.: Eosinophilia-myalgia syndrome, eosinophilic fasciitis, and related fibrosing disorders. *Curr. Opin. Rheumatol.*, 1997; 9: 562-570
- [61] Watts R.A., Merry P.: Familial eosinophilic fasciitis and breast cancer. *Br. J. Rheumatol.*, 1994; 33: 93-94
- [62] Wojas-Pelc A., Wielowieyska-Szybińska D., Lipko-Godlewska S.: Eosinophilic fasciitis current knowledge. *Pol. Merkuriusz Lek.*, 2004; 96: 585-588

Autorzy deklarują brak potencjalnych konfliktów interesów.